

In Fröhlichkeit
den Menschen dienen



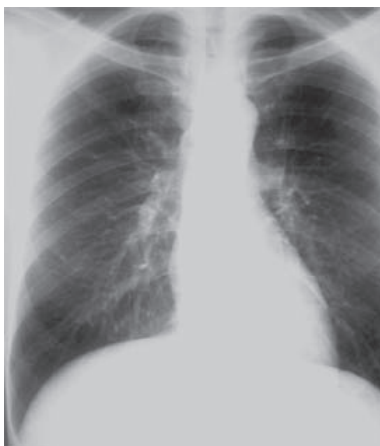Allgemein öffentliches Krankenhaus
Elisabethinen Linz

Institut für diagnostische und interventionelle Radiologie

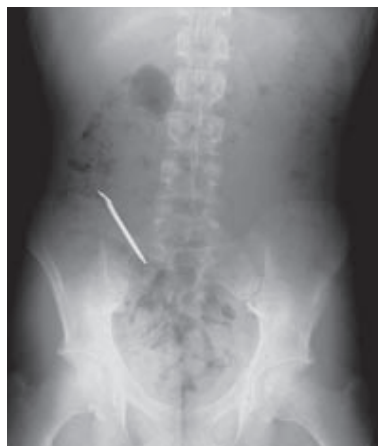Konventionelles Röntgen

Das „klassische“ Röntgen stellt in unserer Abteilung mit ca. **50 000** Untersuchungen pro Jahr einen bedeutenden Anteil der täglichen Routine dar. Alle Aufnahmen werden **digital** angefertigt und im PACS archiviert. Die Befundung erfolgt auf radiologischen Workstations, welche spezielle Möglichkeiten der Nachverarbeitung bieten.

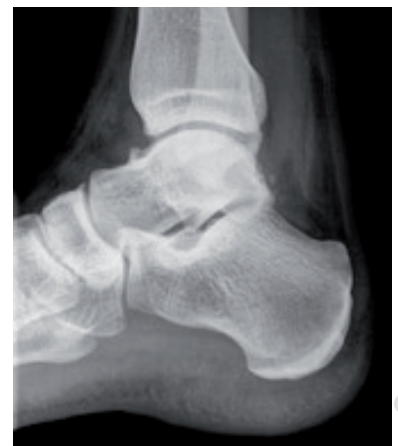Neben den Aufnahmen des Thorax - und Bauchraumes sowie des Skelettsystems



Thorax - Röntgen



Abdomenübersicht mit
Fremdkörper

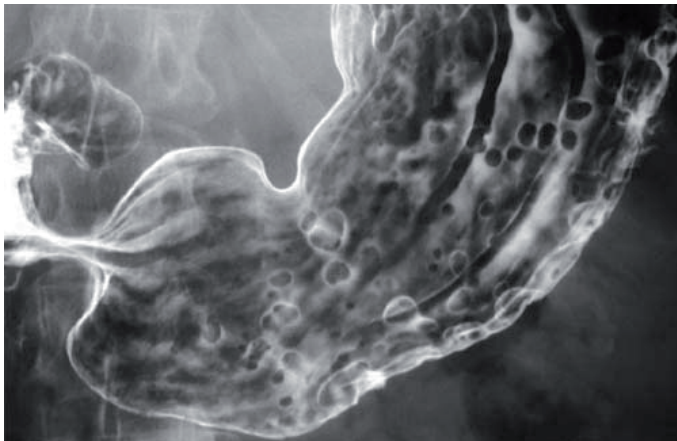


Sprunggelenk seitl.

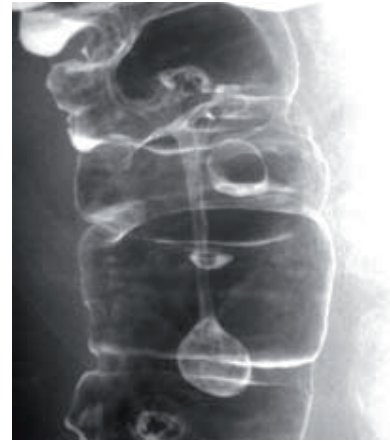

Liegt der Schwerpunkt der konventionellen Technik im **Gastrointestinaltrakt**.

Es werden **Doppelkontrastuntersuchungen** des **Magens, Dünndarms** und **Dickdarms** angefertigt und mit speziellen Kontrastmitteln die postoperativen Anastomosenkontrollen durchgeführt.



Magenpolypose



gestielter Polyp/ Divertikel

Daneben hat sich die funktionelle Diagnostik des Magen-Darmtraktes etabliert und stellt nun eine wichtige interdisziplinäre Diagnosemöglichkeit dar.

Besonders zu erwähnen sind:

- **Videokinematographie** des Schluckaktes (Indikation, Beschreibung)
- **Defäkographie** in Videotechnik (Funktionsbeurteilung des Analkanals)
- **Kolontransitzeitbestimmung** (Bestimmung der Darmpassagezeit)

Durch die funktionelle Diagnostik konnten viele Patienten einer entsprechenden Therapie zugeführt werden, wobei hier nicht selten eine über Jahre bestehende Leidensgeschichte vorliegt. In den letzten zweieinhalb Jahren wurden an unserer Abteilung ca. 1800 Untersuchungen im funktionellen Bereich durchgeführt.